Dr. med. Hermann Fleischhauer

Über den chronischen Pfortaderverschluß

72

Berlin
1932

Aus dem Pathologischen Institut des Krankenhauses
Charlottenburg-Westend

Über den chronischen Pfortaderverschluß

Inaugural-Dissertation

zur

Erlangung der Doktorwürde

an der

Friedrich Wilhelms-Universität
zu Berlin.

Vorgelegt von

Hermann Fleischhauer

aus Lemsdorf/Magdeburg

Tag der Promotion: 21. November 1932.

Gedruckt mit Genehmigung
der
Medizinischen Fakultät der Universität Berlin.

Dekan: Prof. Dr. ~~G. von Bergmann.~~ Gocht
Referenten: Prof. Dr. Walter Koch,
Prof. Dr. Roessle.

R. UNIV.
BIBLIOTHEEK
LEIDEN

Gekröseblutaderthrombose und anschließende Thrombose der Pfortader sind ein nicht allzu seltener Sektionsbefund. In der Regel handelt es sich um akute Fälle, die darnach durch Darmbrand oder bei septischen Thrombosen durch septische Erkrankungen zu Tode kommen. Es könnte daher ohne weiteres verständlich sein, wenn man bei nicht so stürmischen Fällen mit einem thrombotischen Verschluß der Pfortader auch in chronischer Form rechnet und weiterhin in Betracht zieht, daß die Pfortaderthrombose durch Seitenbahnen funktionell ausgeglichen werden kann. Daneben gibt es aber noch das eigenartige Bild, daß man bei Verschluß des Pfortaderstammes den ganzen Leberstiel von kavernomartigen Blutadergeflechten eingenommen sieht, das bisher nicht einheitlich gedeutet werden konnte.

Aus den bisher gegebenen Beschreibungen scheint hervorzugehen, daß für den chronischen Pfortaderverschluß thrombotische Vorgänge tatsächlich heranzuziehen sind, daß aber für die kavernomartige Unterbrechung bzw. Aufteilung der Pfortader noch nach der Ursache zu fahnden und festzustellen ist, ob diese Kavernombildung als erworbene Veränderung sich an Thrombose anschließt oder ob Mißbildung des Pfortadersystems oder gar Geschwulstbildung in Betracht kommen.

In gedrängter Form seien die Ergebnisse früherer Untersuchungen hier wiedergegeben:

Während *Ludwig Pick*, der als erster im Jahre 1909 eine kavernöse Umwandlung der Pfortader beschrieb, diese als ein primäres kavernöses Hämangiom der Wand des Pfortaderstammes ansah, glaubten *Beitzke*, *Hart*, *F. G. Meyer*, *Groß*, daß in ihren Fällen eine angeborene Mißbildung der Pfortader vorläge. Die meisten Forscher stehen jedoch auf dem Standpunkt, daß der hier zu besprechende chronische Pfortaderverschluß ein Folgezustand nach alter Pfortaderthrombose ist *(Risel, Versé, Ehrenteil, Falkenberg, Loeb, Emmerich, de Josselin de Jong, Kuhr, Martin-Klages, van Creveld, Kaspar)*.

Besonders geartet liegt der Fall von *Falkenberg*. Der Verfasser glaubt den Befund so erklären zu können, daß auf Grund luischer Pfortadererkrankung sich eine plötzliche Thrombose einstellte, und daß sich im Gefolge in der Venenwand ein umschriebenes kavernomartiges Seitenbahnengewebe entwickelte. In letzter Zeit haben *Kuhr*, *Ehrenteil* und *van Creveld* durch Reihenschnitte festgestellt, daß in allen Fällen von kavernöser Umwandlung der Pfortader diese durch Elasticafärbung im Kavernom nachzuweisen war.

Gegen alle erwähnten Auffassungen sind Bedenken geltend gemacht worden. *Pick* gegenüber führt *Beitzke* an, daß das Kavernom der Pfortader häufig unscharf begrenzt ist. *Emmerich* macht auf die kavernöse Umwandlung der V. lienalis in seinem Falle aufmerksam, die sich mit der Meinung von *Pick* nicht vereinen lasse, sondern mit fortwuchernden Granulationen im Gebiet einer thrombosierten Vene zu erklären sei. *Falkenberg*, der in seinem Falle die kavernöse Umwandlung der Pfortader auf Lues zurückführt, macht *Pick* gegenüber geltend, daß die Pfortader immer nachzuweisen ist und die Nervenstämme im Kavernom keinerlei Druckerscheinungen zeigen.

Gegen die Annahme einer angeborenen Mißbildung der Pfortader wird eingewandt, daß man noch niemals bei Sektionen von Kindern eine angeborene kavernöse Umwandlung festgestellt habe. Auch *van Creveld*, der diesen Befund bei einem 4jährigen Knaben beschrieben hat, ist der Meinung, daß es sich hier um eine alte Pfortaderthrombose nach Nabelinfektion, dagegen nicht um eine Mißbildung gehandelt habe. *Pick* macht darauf aufmerksam, daß in seinem Fall die Erkrankung erst im Alter von 37 Jahren aufgetreten sei, eine Tatsache, die er mit der Auffassung einer angeborenen Mißbildung nicht in Einklang bringen könne.

Gegen die Auffassung einer alten Pfortaderthrombose machen *Benda* u. a. geltend, daß man in vielen Fällen überhaupt keine Pfortader nachweisen könne, selbst mit Elasticafärbung nicht, und daß die dargestellten Lumina so eng wären, daß sie auf keinen Fall einer normalen Pfortader entsprechen könnten. *Emmerich* dagegen glaubt, daß durch entzündliche Vorgänge in der Pfortaderwand die Elastica vollständig zerstört werden könne, so daß nichts von der früheren Lichtung nachzuweisen sei.

Da in 2 Fällen von chronischem Pfortaderverschluß, die im Pathologischen Institut des Krankenhauses Charlottenburg-Westend zur Obduktion kamen, verschiedene Ursachen für den Vorgang verantwortlich zu sein schienen und die in Frage kommenden Gebiete ziemlich lückenlos auf Reihenschnitten untersucht werden konnten, sollen sie dazu dienen, zu den strittigen Fragen Stellung zu nehmen.

Fall 1. 52jähriger Beamter, aus gesunder Familie. Geringer Alkoholmißbrauch in jungen Jahren. Mit 18 Jahren Gonorrhöe.

Mit 31 Jahren, 1912, als aktiver Soldat geringe Gelbsucht, kolikartige Schmerzen im Oberbauch und geringes Fieber. Dann Bauchwassersucht, so daß 2mal punktiert werden mußte. Nach 3 Monaten gebessert entlassen.

Seitdem Klagen über zeitweise auftretende kolikartige Schmerzen im Oberbauch mit leichter Gelbsucht und Auftreibung des Leibes ohne Veränderung der Farbe des Stuhles. Dauer derartiger Anfälle 8—10 Tage. Außerdem Hämorrhoidalbeschwerden.

1918 Grippe, Blutbrechen. Schwarz gefärbter Stuhl.

Wiederkehr der vorher erwähnten kolikartigen Beschwerden auch in den Folgejahren von Zeit zu Zeit. Im Juni 1931, also 19 Jahre nach der vorher erwähnten schweren Erkrankung im Oberbauch, plötzlich hohes Fieber mit Durchfall, Leibschmerzen und Braunfärbung des Harns. Einem plötzlichen stechenden Schmerz

hinter dem Brustbein folgte 5 Stunden später Erbrechen von schwarzem und hellrotem Blut. Das Bluterbrechen wiederholte sich am folgenden Tage, so daß Krankenhausaufnahme nötig war.

Klinische Untersuchung. Kräftig gebauter Mann mit leichter Gelbsucht. Herz gering verbreitert nach rechts und links. Systolisches Geräusch über der Basis. Über der linken Lunge hinten unten geringe Schallverkürzung. Hier Bläschenatmen mit wenig Knisterrasseln. Linkes Zwerchfell schlechter verschieblich als das rechte. Vermehrte Venenzeichnung der Bauchhaut. Leber: 1 Querfinger, Milz: 2 Querfinger unter dem Rippenbogen tastbar, derb.

Patient nach 2 Monaten gebessert entlassen, jedoch bald darauf wegen erneuter Beschwerden eingeliefert und wegen derselben Krankheitserscheinungen 10 Tage behandelt.

3. Aufnahme wegen erneuter schwerer Blutung. Tod nach 3 Tagen unter den Zeichen der Verblutung.

Diagnose: Lebercirrhose mit Verblutung aus Oesophagusvaricen. Chronische Pfortaderthrombose aber ebenfalls schon in Erwägung gezogen.

Auszug aus dem Sektionsbefund:

Bauchhöhle. Es gelingt zunächst nicht, in die Bauchhöhle hineinzukommen, weil die Baucheingeweide mit der Bauchwand und untereinander verwachsen sind, so daß sie zum größten Teil scharf getrennt werden müssen. Dünndarmschlingen stark blutgefüllt. Wurmfortsatz in der distalen Hälfte verödet. Im Magen 1500 ccm flüssigen, z. T. geronnenen Blutes. V. mesenterica als kalkharter Strang, der neben sich ein für eine dickere Sonde durchgängiges Lumen hat, fühlbar. V. lienalis mit einer verästelten Wandverdickung an der Hinterwand, aber mit normal weitem Lumen. Nach der Vereinigung beider gibt die Pfortader noch ein weites Gefäß zur kleinen Kurvatur des Magens ab, verengert sich dann trichterförmig, auf einer Länge von 3 cm völlig in einen narbigen Strang verwandelt, aus dem wieder normale Pfortaderäste hervorgehen. Die *Leber* an der Oberfläche mit der Unterfläche des Zwerchfells und mit Dickdarm und Magen sehr fest verwachsen. Keine Schrumpfherde der Leber, Gewicht 1750 g. Die Läppchenzeichnung gut erhalten. Gallenwege durchgängig. *Milz* groß, sehr derb, fest mit der Umgebung verwachsen, 1000 g schwer. Auf dem Schnitt Bälkchenzeichnung sehr deutlich. Das Gewebe dunkelrot, fleischig, keine Pulpa abstreifbar. In der Gallenblase dickflüssige Galle und mehrere bis kirschgroße braune Steine. Im unteren Teil der Speiseröhre und am Mageneingang reichlich stark erweiterte Venen. An einem 6 cm oberhalb der Kardia gelegenen Varix ein Loch von Schrotkorngröße.

Leichendiagnose: Hauptleiden: Pfortaderverschluß. Todesursache: Innere Verblutung. Völliger narbiger Verschluß der Pfortader auf etwa 3 cm Länge. Schwere kalkige Wandsklerose der Milz- und Mesenterialvene. Obliteration des Wurmfortsatzes in seiner distalen Hälfte. Weite Venenanastomosen im kleinen Netz und an der Kapsel des linken Leberlappens. Große Varicen des Oesophagus. Ruptur eines Varixknotens und Blutung von 2 l in Magen und Darm. Blutaspiration in beide Lungen. Fibröse ausgedehnte Verwachsungen der Darmschlingen untereinander und mit der Bauchwand mit weitgehender Verödung des Bauchfellraums. Schlaffe blutarme Leber. Großer derber fibröser Milztumor. Rotes Knochenmark im oberen Femurteil. Chronische schwere Stauung des Magens und Darmes. Multiple facettierte pigmentreiche Gallensteine. Frische Blutung in den linken Seitenventrikel, ausgehend von Erweichung im Hippocampus. Erweiterung des rechten Ventrikels des Herzens.

Die *mikroskopische Untersuchung* erstreckte sich auf den gesamten Pfortaderstamm. Sie beginnt kurz vor der Vereinigung der noch offenen Mesenterial- und Milzvenen und führt bis in den Leberhilus hinein.

Stamm der *V. mesenterica* ungewöhnlich derbes Gefäßrohr mit nur exzentrischem Lumen. Die einseitige Einengung des Lumens und Verdickung der Wand auf alter

organisierter Thrombose beruhend. Die Schichten des Thrombus an zwiebelschalenartiger Lagerung und wellenförmiger Anordnung erkennbar, fast durchweg hyalin sklerotisch. Im Bereiche des alten Thrombus die Wandmuskulatur der Vene hypertrophisch und unscharf in den durch kollagene Fasern organisierten Thrombus übergehend. Die Elasticaschicht lamellös breit und im ganzen gut erhalten, nur

Abb. 1. Schnitt durch den Leberstiel im ersten Drittel der Pfortader (Vergrößerung 1: 5, Hämalaun-*van Gieson*). 1 Zusammengezogene Pfortader mit sehr starker Muskulatur. Bindegewebiger Verschlußpfropf mit Notlichtungen. 2 Venöse Seitenbahn. 3 A. hepatica. 4 Nerven.

teilweise zerrissen und aufgesplittert. In den alten Thrombusmassen noch einzelne Inseln, wo rote Blutkörperchen zu erkennen sind, die aber nicht in einem abgegrenzten Hohlraum liegen, sondern unscharf in den hyalinen Thrombus auslaufen. Exzentrisch besteht ein Lumen von einer Größe, die sich der einer normalen V. mesenterica nähert. An der nicht vom Thrombus bedeckten Seite die Venenwand gut erhalten und von gewöhnlicher Stärke. In Zwischenräumen in den Thrombusschichten Kalkeinlagerungen. Der Thrombus nach dem Lumen zu durch stark verdickte, ebenfalls unscharf in den Thrombus übergehende Bindegewebslagen abgedeckt.

Im Endstück der *V. lienalis* die Verhältnisse ähnlich.

Wenn man in dem Bereich des Leberstiels die *Pfortader* erreicht, so zeigt sie sich zunächst als ein fast zusammengefallenes Gefäß mit einer Lichtung, die kleiner ist als die der V. mesenterica. Eine ungewöhnlich starke und verbreiterte Längsmuskulatur in gefiederter Anordnung umgibt ein verdicktes und faltig zusammengelegtes Intimarohr. Aber keine sichere Thrombose im Lumen. Dagegen im Intimarohr noch kleinere, mit adventitiellen Gefäßen in Verbindung stehende Nebenlichtungen. Die Zahl der verhältnismäßig großen adventitiellen Gefäße sichtlich vermehrt. Außer der sehr kräftigen A. hepatica und zahlreichen Nervenbündeln und Lymphknoten im Leberstiel noch zwei Venen, von denen die eine ungewöhnlich weit und in der Wandung unregelmäßig sklerotisch ist. Diese Vene zunächst wegen ihres offenen Lumens und weil sie auch in Fortsetzung der V. mesenterica verlief, irrtümlich als Pfortader angesprochen und aufgeschnitten, verschwindet aber nach der Magenseite zu aus dem Leberstiel und stellt offenbar die stark erweiterte V. pylorica dar.

Die eigentliche Pfortader durch Wucherung des Intimabindegewebes immer noch verengert, wobei neben dem Hauptlumen die spaltenförmigen Nebenlichtungen im Intimapolster zahlreicher werden. Der wuchernde Intimapfropf immer größer, durch einen elastischen Faserring deutlich im Lumen abgegrenzt, selbst mit dichten, aber sehr feinen elastischen Fäserchen. Das Lumen verengt sich zu ganz schmalem Spalt. Die große begleitende Vene rückt an den Rand des Leberstiels, und zwei kleinere aber immerhin kräftige Venen werden deutlicher.

In der Pfortader, bei der besonders die Verdickung der Längsmuskulatur in breite gefächerte Säume auffällt (Abb. 1), der bindegewebige Verschluß allmählich ein vollständiger geworden. Einzelne endothelbekleidete Spalten anscheinend noch mit adventitiellen Gefäßen in Verbindung. Der Leberstiel, aus dem die große Begleitvene fast völlig verschwunden ist, zeigt Anschnitte zweier etwas größerer Venen und stark geschlängelte Nebenäste in 8—10 Anschnitten.

In der ersten Hälfte der Pfortader dieser Zustand ziemlich unverändert, nur daß die Venen an Zahl geringer werden und aus dem Schnitt herausrücken. In der Pfortader der verschließende bindegewebige, von dem Elasticaring dauernd gut abgegrenzte und wechselnd etwas deutlichere, dann wieder engere Spalten aufweisende Pfropf erhalten. An einzelnen Stellen auch die umgebende Elasticaschicht in kleinen Bezirken durchbrochen und das Bindegewebe des gewucherten Intimapfropfes mit dem Bindegewebe der Media in fließender Verbindung. Diese Durchbrechung offenbar im Zusammenhang mit organisierendem Eindringen ziemlich kräftiger adventitieller Gefäße.

In der zweiten Hälfte das histologische Bild anfangs nur unbedeutend verändert. Der gewucherte Intimapropf mit seinen Spalten in wechselnder Größe und Zahl. Erst in der Nähe des Leberhilus teilt sich der Pfropf stärker auf, und größere Lücken innerhalb des Elasticaringes zerklüften den Bindegewebspropf.

Gleichzeitig das Zellgewebe des Leberhilus durch immer reichlicher werdende feine Gefäßlichtungen von wabigem Charakter. Es entsteht der Eindruck, daß es sich um ein verzweigtes Venennetz mit Einzelgefäßen und nicht um eine zusammenhängende kavernomartige Bildung handelt. Das scheint sich auch dadurch zu bestätigen, daß man in der benachbarten Leber ganz ungewöhnlich weite Blutadern in größerer Zahl unter der Kapsel liegen sieht. Allerdings diese Venenräume gerade hier in der Hilusgegend nicht mit großen Seitenbahnen, sondern anscheinend mit immer wieder herantretenden feinen Venen in Verbindung. Die Pfortader schließlich gibt zeitweilig innerhalb des zerklüfteten Bindegewebspfropfes einer exzentrisch gelegenen etwas größeren Lichtung Platz, die auch bluthaltig ist und auf weiteren Schnitten, auf denen die Pfortader allerdings längs getroffen ist, wieder verschwindet. Unmittelbarer Übergang der Pfortader in die größeren intrahepatischen Äste nicht mit

Sicherheit feststellbar, so daß deren Versorgung aus Seitenbahnen das Wahrscheinlichste. Über diesen letzten Abschnitt können wir nicht eindeutig Auskunft geben, da der herausgeschnittene Block nicht tief genug in die Leber verlegt worden war und nachträgliche Schnitte den topographischen Anschluß nicht sicher erreichten.

Über diesen chronischen Pfortaderverschluß ist somit folgendes festzustellen:

Geschichtete und bindegewebig organisierte Wandthromben ausgedehnter Gebiete der V. mesenterica und V. lienalis geben den sicheren Beweis, daß ein thrombotischer Vorgang vorgelegen hat. Diese Thrombose hat nur noch den Anfangsteil der Pfortader verschlossen und zu kollateraler Erweiterung der Magenblutadern, besonders der V. coronaria ventriculi und der V. pylorica geführt. Die ausgeschaltete Pfortader, die nicht massig verstopft worden ist, wie das histologische Bild erkennen läßt, ist durch Außerbetriebsetzung zusammengefallen und hat sich in ihrem Verlauf durch Wucherung des Intimabindegewebes mehr und mehr verschlossen. Dabei ist zunächst noch eine kleine Lichtung sichtbar geblieben. Später war der bindegewebige Pfropf raumfüllend. Während er im Anfangsteil der Pfortader noch zellig-bindegewebigen Charakter hatte, wurde er nach der Leber zu narbig-schwielig, dann in Lebernähe wieder zellig-bindegewebig. Hier traten auch wieder neue Gefäßspalten in dem Pfropf auf, die abschnittsweise ein deutliches blutführendes Lumen darstellten, und die durch Eindringen adventitieller Gefäße bedingt waren. Der Verschlußpfropf saß ausgesprochen im Lumen der zusammengefallenen Pfortader, da er die ganze Reihe hindurch von verhältnismäßig gut erhaltener Elastica umgrenzt wurde. Der Pfropf machte nirgends den Eindruck eines organisierten Thrombus, sondern hatte immer den Charakter wuchernden Bindegewebes im Bereiche der Intimalagen der Pfortader. Dieser Verschluß reicht bis weit in den Leberhilus hinein. Die eigentliche Fortsetzung der Darm- und Milzvenen bildeten die erweiterten Magenseitenbahnenvenen, die in netzartiger Verzweigung an die Leber, und zwar im Bereich des linken Leberlappens herantraten. Die Verbindung dieser Venen mit dem Lebervenennetz, das große sinuöse Erweiterungen unter der Kapsel aufwies, geschah an den untersuchten Stellen mehr in der Form zahlreicher kleinerer venöser Verzweigungen als durch große Venenstämme, obwohl auch mittlere Venen sich anlagerten. Im Hilusgebiet der Leber, und zwar fast nur an dieser Stelle trat ebenfalls ein Netzwerk capillärer Anastomosen in die Leber ein, von dem nicht mit Sicherheit ausgesagt werden kann, aus welchem Seitenbahnengebiet es gespeist wurde. Der Pfortaderstamm blieb jedenfalls bis in die Leber hinein praktisch ausgeschaltet. Größere kavernöse Venenräume wurden im gesamten Leberstiel nicht gefunden, abgesehen davon, daß anfangs 2—3 größere, im einzelnen weiter verfolgbare Blutadern die Pfortader eine Strecke weit begleiteten.

Fall 2. 55jähriger Schneider, aus gesunder Familie. 1916 *Leukämie festgestellt*, seitdem mit Bestrahlungen behandelt, da die vorgeschlagene Milzentfernung abge-

lehnt. Patient hat sich immer wohl gefühlt. 8 Tage vor dem Tode Schwarzfärbung des Stuhles bemerkt. Am folgenden Tage Ohnmachtsanfall mit folgendem Bluterbrechen und blutigen Durchfällen.

Klinische Untersuchung (wegen des schlechten Allgemeinzustandes nur oberflächlich durchgeführt): Leib leicht aufgetrieben. Unter dem linken Rippenbogen eine glatte rundliche schmerzempfindliche Resistenz tastbar. Leber nicht fühlbar. Keine vermehrte Venenzeichnung der Bauchhaut. Keine stärkere Schmerzhaftigkeit des Leibes. *Kein leukämisches Blutbild.*

Tod 8 Tage nach der Aufnahme ins Krankenhaus unter den Zeichen der Verblutung.

Differentialdiagnostisch Lebercirrhose, Morbus Banti, chronische aleukämische Leukämie in Betracht gezogen.

Auszug aus dem Sektionsprotokoll: Bauchfell glatt und spiegelnd. Kein fremder Inhalt in der Bauchhöhle. *Leber* verschwindet unter dem Rippenbogen, *Milz* stark vergrößert, reicht etwa 3 Querfinger breit über den Rippenbogen hinaus. *Gallenblase* mit der Vorderwand des Magens verwachsen, ebenso der obere Milzpol mit dem Zwerchfell und das Zwerchfell mit der Lungengrundfläche. In den Verwachsungssträngen weite blutgefüllte Gefäße. Vom hinteren Abschnitt des Bauchfells laufen zahlreiche dicke venöse Gefäße zu den Nebennieren. *Milzkapsel* fleckförmig weißlich verdickt; *Milz* derb, 1500 g, keine Knötchenzeichnung erkennbar. Bauchspeicheldrüse klein, derb, enthält zwischen den Läppchen reichlich graues Bindegewebe. *Leber* klein, 1450 g, mit einem scharfen Rand und deutlicher Läppchenzeichnung. Pfortaderäste in der Leber von gewöhnlicher Weite. Von den intrahepatischen Pfortaderästen aus kommt man am Ende des Pfortaderstammes zu einem etwa 1 cm langen Verschluß der Gefäßlichtung. Jenseits der Verödung der Stamm, die vom Gekröse kommenden Äste der Pfortader und die Milzvene ungewöhnlich stark erweitert und geschlängelt. In der Pfortaderwand, besonders in der Milzvene streifen- und knötchenförmige Kalkeinlagerungen. Lig. hepatoduodenale auf 3 Querfinger Dicke verbreitert und in variköse, den Corpora cavernosa ähnelnde und bis an den Pankreaskopf reichende Bluträume verwandelt. V. gastroepiploica sin. auf Fingerdicke erweitert, mit den Oesophagusvenen in Verbindung. im unteren Teil der Speiseröhre und am Mageneingang stark erweiterte und geschlängelte Venen, deren eine im Bereich der Kardia eine für eine Stricknadel durchgängige Durchbrechung aufweist. Im gesamten Magen und Darm braunschwarzer blutiger Inhalt. Darmwand fühlt sich fest an; keine weiteren Verbindungen zwischen Pfortader und unterer Hohlblutader im Bauchraum.

Hauptleiden: Pfortaderverschluß. Todesursache: Oesophagusvaricen, innere Blutung. Leichendiagnose: Bindegewebige Verödung des Pfortaderstammes an der Leberunterfläche in etwa 1 cm Ausdehnung. Schwere Erweiterung und Schlängelung der Venen des Gekröses, der kleinen Kurvatur des Magens und der Milzvene. Variköse Umwandlung des Lig. hepatoduodenale. Fibröser Milztumor. Verkalkungen in der Wand der Milzvene. Seitenbahnenkreislaufbildung über die kleine Kurvatur des Magens zu den Speiseröhrenblutadern. Stark varikös erweiterte Speiseröhrenblutadern. Durchbruch eines Varixknotens an der Kardia. Verblutung in den Magen-Darmschlauch. Hochgradige Blutarmut und mäßige Atrophie der Leber. Allgemeine Blutarmut. Seitenbahnenkreislaufbildung vom Bauchfell aus über die Nebennierenvenen zur Hohlvene und durch Zwerchfellverwachsung zum Brustraum. Erweiterung des Herzens. Zartes Gefäßsystem. Schweres Lungenödem. Pleuraverwachsung rechts. Piaödem.

Zur *mikroskopischen Untersuchung* wurde der Leberstiel vom Beginn der Pfortader hinter der Vereinigungsstelle der Milz- und Mesenterialvene bis zur Wiederaufteilung in die ersten größeren Äste im Leberhilus auf Serienschnitten untersucht. Die Pfortader war proximal und distal bis auf den mittleren Verödungsbezirk aufgeschnitten. An der Leberseite wurde der eröffnete Pfortaderschnitt durch Tusche kenntlich gemacht.

Über den Verlauf der Pfortader und das histologische Bild am Leberhilus und im Leberstiel ist, wenn wir nur die Bilder in gewissen Abständen wiedergeben, folgendes zu sagen:

Zu Anfang im Leberstiel, der noch auslaufendes Fettgewebe des Mesenterialstiels zeigt, schon der Hauptteil von kavernomartigen Räumen eingenommen, die völlig unregelmäßig und ganz verschieden groß gestaltet sind und teils durch ganz dünne Septen, teils durch mehr schwieliges Bindegewebe in breiteren Leisten getrennt sind. Dieser kavernöse Abschnitt nimmt die Hälfte des Leberstieles ein



Abb. 2. Leberstiel im ersten Drittel (Vergrößerung 1:3,5, Elastica). 1 Aufgeschnittene Pfortader mit wandständiger organisierter Thrombose. 2 Große venöse Seitenbahn. 3 A. hepatica. 4 Kavernom.

und umfaßt Lymphknoten und dicke Nervenbündel, die ungeschädigt aussehen. Zeichen schwererer entzündlicher Vorgänge fehlen. Dagegen kleine Lymphocytenansammlungen mehrfach verstreut in den Kavernomsepten. Die Hohlräume größtenteils leer. Einzelne enthalten etwas Blut, einzelne Bruchteile von kleinen Thromben. In der kräftigen A. hepatica ebenfalls einige Gerinnsel. Am Rande des Stieles ein unregelmäßig verzweigtes, sehr großes sinuöses Gefäß mit Venenwand, das teils gefältelt und zusammengefallen, teils klaffend eine starke Sklerose der Intima in Polstern und Septen aufweist und mit den kavernösen Hohlräumen vielfach in Verbindung steht. Es sei vorweg bemerkt, daß dieses Gefäß einem großen venösen, als fingerdicker Strang später magenwärts ziehenden Seitenbahnenast entspricht. Die aufgeschnittene Pfortader zeigt im ganzen den üblichen Bau der Vene mit breiter gefiederter Längsmuskelschicht und vereinzelten flachen Intimaschwielen; schon hier an einigen Stellen mit Kavernomräumen in Verbindung. Die Pfortader etwa vom 3fachen Umfang der A. hepatica und höchstens einem Drittel des Umfanges der großen Seitenbahnenvenen.

Es treten nun unter Abnahme des Kalibers der Pfortader in der Wandung schwielenartige Vorwölbungen auf, die nach ihrer Schichtung, ihrer Kernarmut und

streifigen Organisation als alte thrombotische Auflagerung aufgefaßt werden müssen und mit größeren Kalkherden versehen sind. Diese Polster einerseits von der ringförmigen Venenelastica, nach der Lichtung zu von einer zweiten Elastica überzogen. Die Pfortader dann schnell verkleinert. Sie füllt sich zusehends mit zerklüfteten bindegewebigen Pfröpfen, die nicht überall der Wand anliegen, sondern sie nur mit Brücken berühren, so daß überall kleine und größere Bluträume innerhalb des Gefäßrohres entstehen. 20 und mehr solcher Bluträume mit etwas größerer Lichtung neben vielen Capillaren erkennbar. Das Ganze aber begrenzt von der



Abb. 3. Schnitt durch die Mitte des Leberstiels (Vergrößerung 1:7). 1 Pfortader, nur am Elasticastreifen kenntlich, in das Kavernom eingerückt, bindegewebig verschlossen. Keine Muskelwandung. 2 Venöse Seitenbahnen zum Magen und zur Leberkapsel, aus dem Schnitt herausziehend.

breiten und deutlichen, allerdings zusammengeschnurrt aussehenden Elastica der Pfortader (Abb. 2).

Durch die vorher erwähnte,an Umfang allerdings sehr verkleinerte, thrombotische Schwiele und einmündende Kavernomhohlräume wird die Pfortader in 2 Abschnitte getrennt. Die Zusammengehörigkeit aber noch durch Verfolgen der Elastica erkennbar. Der große Seitenast teilt sich in mehrere entsprechend kleinere Äste auf, die an verschiedenen Stellen mit dem Kavernom in Verbindung stehen und fast überall eine schwielige Sklerose der Intima aufweisen. Das große Kollateralgefäß selbst verschwindet dagegen aus dem Leberstiel.

Die Pfortader rückt immer mehr in das Kavernom hinein. Von allen Seiten reichen die Kavernomhohlräume bis unmittelbar an die Elastica der Pfortader heran und stehen an ständig wechselnder Stelle mit ihr in Verbindung. Die fibröse Aufteilung der Pfortaderlichtung bleibt bestehen. Die Elastica der Pfortaderwandung nur zu drei Viertel gut und fortlaufend, die Muskelwand so gut wie nicht mehr erkennbar. Nur an einer Stelle noch gefiederte Längsmuskelfasern sichtbar. Die großen, von der Seitenbahn abstammenden venösen Gefäße werden ebenfalls

kleiner. Das ganze Kavernom erhält ein gleichmäßigeres Aussehen. Die kavernösen Hohlräume teilen vor allen Dingen auch die Lymphknoten schwammig auf. Sie sind vielfach verödet und mit elastischen Schwielenpolstern ausgefüllt.

Weiterhin die Pfortader immer schwieriger (Abb. 3) erkennbar. Nur noch mit der Elasticafärbung gelingt es, sie aus dem Kavernom abzugrenzen. Mit ihrem bindegewebigen Inhalt bildet sie einen flachen zusammengefallenen, allseitig an die Kavernomlücken angrenzenden Strang. Die eine Hälfte der Pfortader schwielig verschlossen, die andere zeigt noch mit dem Kavernom verbundene Gefäßlücken. Auch die Elastica geht immer mehr als fortlaufendes Band zugrunde, da sie von den Verbindungsgefäßen durchbohrt wird.



Abb. 4. Schnitt durch den Leberstiel im Leberhilus (Vergrößerung 1:3, Elastica). 1 Pfortader, aufgeschnitten, vom Kavernom umgeben und noch mit ihm in Verbindung. Lichtung der Pfortader wieder frei. 2 A. hepatica. 3 Kavernom.

In der Folge fehlt für die Beschreibung ein kurzes Stück des Leberstiels, das für den Probeschnitt verwandt und nicht aufgehoben wurde. An der Fortsetzung des Blockes leberwärts die mit Tusche gekennzeichnete und trichterförmig sich verödende Pfortader zuerst als sehr kleines Gefäß erkennbar, das fast nur aus Elastica und Intima besteht und überall mit dem Kavernom Verbindungen aufweist. Das Kavernom größer geworden, schließt Pfortader und A. hepatica ganz in sich. Ductus hepaticus exzentrisch gelegen, von kleinen Drüsen umgeben, aber auch an ihn treten die venösen Räume dicht heran. In einer Nische innerhalb der Lichtung der aufgeschnittenen Pfortader noch ein faseriger, gefäßreicher, viel elastische Fasern enthaltender Bindegewebspfropf erkennbar. Die Pfortader wird allmählich etwas weiter, die Beziehungen zum Kavernom dieselben. Außer den meistens blutleeren kavernösen Räumen (Abb. 4) in der Nähe ihrer Wand und in dem umgebenden Bindegewebe zahlreiche erweiterte blutführende Capillaräste in Querschnitten. Der restliche Bindegewebspfropf an der Wandung der Pfortadernische wird kleiner und verschwindet bald. Es treten jetzt wieder deutliche Muskelfasern in der Umgebung der Pfortaderlichtung auf, allerdings noch nicht im ganzen Umfang. Das Kavernom bleibt groß. Die meisten der Kavernomwandungen mit ausgesprochener

Elastica. Viele der Räume bindegewebig verödet und nur noch an der ringförmigen Elastica erkennbar. Die unmittelbaren Beziehungen zur Pfortader geringer.

Allmählich bekommt die Venenwand ihre gewöhnliche Beschaffenheit wieder, und die Verbindungen zum Kavernom hören auf. Das Kavernom aber seinerseits noch tief in den vollständig ausgefüllten Leberhilus hinein verfolgbar. In die Leber gehen die Hohlräume mit klaffenden Lichtungen über und gewinnen dort Anschluß an die intrahepatischen Venenverzweigungen.

Das Bild des Pfortaderverschlusses ist also folgendes:

In den Gekrösevenen und in der Milzvene wurden keine sicheren thrombotischen Veränderungen gefunden. Einzelne Verhärtungen der Wand in beiden Venen erweisen sich mikroskopisch als verkalkte Phlebosklerosen. Aus der zunächst in der Wand wenig veränderten Pfortader geht als sehr starkes erweitertes Gefäß die V. pylorica ab und verläuft eine Strecke weit im Leberstielrande neben der Pfortader. Die Pfortader selbst nimmt dann rasch an Kaliber ab und verliert schnell ihre muskulösen Wandfasern. Dafür treten dicke Intimapolster auf, die von elastischer Lamelle überzogen sind und der Elastica interna aufsitzen. Die Kernarmut, Schichtung und Hyalinisierung dieser Polster machen es wahrscheinlich, daß sie alten Wandthromben entsprechen.

Von ihrem Beginn ab ist die Pfortader von kavernomartigen venösen Hohlräumen im Leberstiel umgeben, die sich in ununterbrochener Folge und an Ausmaß zunehmend bis tief in den Leberhilus hinein verfolgen lassen. Diese Hohlräume sind unregelmäßig gestaltet, teils durch dünne, teils durch schwielige Septen getrennt. Sie kommunizieren offenbar überall miteinander, da sie sich im histologischen Bild ständig erweitern und verengern und ineinander übergehen. Sie haben größtenteils elastische Fasern in ihrer Wandung, zeigen vielfach Intimasklerose und stellenweise auch fibröse Intimaschwielen. Die Mehrzahl ist blutleer. In einzelnen sind kleine thrombotische Gerinnsel. Sichere alte Wandthrombosen wurden nicht gefunden.

Außer diesem Kavernom finden sich besonders große venöse Räume von unregelmäßiger Gestalt mit Ausbuchtungen und Verzweigungen, die am Rande des Leberstiels verlaufen und andererseits immer wieder mit den kavernösen Hohlräumen in Verbindung stehen. Bei diesen großen sinuösen Gebilden handelt es sich um Seitenbahnenvenen, die mit ihren Hauptästen schon im ersten Drittel des Leberstiels aus dem Gesichtsfeld verschwinden und magenwärts ziehen. Die A. hepatica ist ein besonders starkes muskelkräftiges Gefäß mit hyperplastischer Intima.

Die Pfortader läßt sich durch den ganzen Leberstiel nachweisen, wobei sie leberwärts immer mehr in die Mitte des Kavernoms rückt. Sie nimmt schnell an Ausdehnung ab. Ihre Wand besteht hauptsächlich aus bindegewebigen Zügen mit mehrschichtiger Elastica, die sich sehr dunkel färbt und zusammengeschnurrt aussieht. Die eigene Wandmuskulatur hört auf, und an ihrer Stelle findet sich kein schwieliges Bindegewebe, wie auch stärkere entzündliche Schwielen nirgends zu

finden sind. Das an der Elastica kenntliche Rohr der Pfortader fällt immer mehr zusammen und zieht sich in die Breite. Der Umfang des Gefäßes erreicht dabei höchstens ein Drittel einer normalen Pfortader. Die als organisierte schwielige Wandthrombosen erwähnten Intimapolster, die zuerst etwa ein Drittel, dann die Hälfte der Lichtung pilzartig ausfüllten, verschwinden allmählich und machen einem Granulationsgewebe mit kernreichen Fasern Platz. Es füllt die Vene immer mehr aus und grenzt durch Brückenbildung eine größere Zahl von Endothelbelag und Blut enthaltenden Hohlräumen ab.

Schon vorher, aber deutlicher in diesem Bezirk sieht man, wie die die Pfortader umgebenden Kavernomräume immer wieder und immer an anderen Stellen mit ihr in Verbindung treten. Sie kommunizieren mit den Hohlräumen innerhalb der die Pfortaderlichtung ausfüllenden bindegewebigen Granulationen.

Diese durch die Elastica der Vene gut abgegrenzten Granulationen werden nun besonders in der einen Hälfte der Vene dichter und veröden das Lumen weitgehend. Nur in der anderen Hälfte der Vene bleiben noch Notlichtungen bestehen und treten mit dem Kavernom in Verbindung. Allmählich wird in einem Drittel des Gefäßumfanges die elastische Lamelle zerstört, und an dieser Stelle geht die Innenschwiele in Außenschwiele mit Capillaren über.

Dann wird auch die übrige Elastica, an der die Pfortader überhaupt nur noch innerhalb des Kavernoms abgegrenzt werden kann, immer dünner und zeigt durch Verbindungen zwischen Kavernom und den Notlichtungen im Granulationspfropf immer mehr Lücken. Man hat den Eindruck, als ob hier die Pfortader sich ganz in das Kavernom aufteilte. Es ist leider nicht der vollgültige Beweis zu erbringen, da an dieser Stelle Probeschnitte aus dem Leberstiel herausgeschnitten wurden, die verlorengegangen sind. Die Fortsetzung der Reihe spricht aber ebenfalls dafür. Die zu feinstem Trichter ausgezogene Pfortader steht nach dieser Stelle wieder ausgiebig mit dem Kavernom in Verbindung. In einer nischenartigen Ausbuchtung läßt sich noch ein Granulationspfropf feststellen, wie er in den vorhergehenden Schnitten beschrieben war. Dann verbreitert sich die Pfortader wieder allmählich auf ihrem Wege in den Leberhilus hinein, wobei sie zunächst immer noch mit den Kavernomräumen in Verbindung bleibt. Dann aber isoliert sich die Wandung, und das Gefäß verläuft für sich in üblicher Wandbeschaffenheit in die Leber hinein. Die Kavernomräume des Leberstiels, die in Lebernähe besonders umfangreich sind, treten nun in unmittelbare Beziehung zur Leber. Die Hohlräume des Kavernoms öffnen sich in ebenso breite Hohlräume innerhalb des Lebergewebes, die wieder ihrerseits an das Venensystem der Leber Anschluß haben. Man hat den Eindruck, als ob das Lebergewebe sich zwischen die Randabschnitte des Kavernoms einschiebt. Jedenfalls sind es keine einzelnen Venenäste, die wie Seiten-

bahnen an die Leberkapsel herantreten und unter schwieliger Kapselverdickung Anschluß an das Lebervenensystem suchen.

Gerade in diesem Verbindungsgebiet des Kavernoms mit der Leber selbst ist nichts von entzündlichen Kapselverdickungen zu sehen, sondern die Kavernomräume setzen sich in scharfer zarter Begrenzung von der Lebersubstanz ab.

Der chronische Pfortaderverschluß, einerlei welche Ursache er hat, bedingt starke Begrenzung des Lebens, wie die im Schrifttum erwähnten Lebensalter ausweisen. Der Tod pflegt entweder an Verblutung aus überlasteten Nebenbahnen oder aber an Bauchfellentzündung nach Gekrösevenenthrombose und Darminfarkt zu erfolgen. Die Mehrzahl der Kranken stirbt zwischen 30 und 50 Jahren. Die klinische Diagnose wird nur in seltenen Fällen richtig gestellt. Die häufigsten Fehldiagnosen lauten auf: Ulcus ventriculi, Lebercirrhose, Morbus Banti, dann, unter Berücksichtigung der Milzschwellung auf Leukämie, Milztuberkulose und Milzvenenthrombose. Auf der anderen Seite stehen die chirurgischen Gesichtspunkte im Vordergrund mit den Diagnosen: Bauchfellentzündungen, eingeklemmter Bruch, Darminfarkt usw.

Es scheint aber außer Frage zu stehen, daß der chronische Pfortaderverschluß lange Zeit unbemerkt bleiben kann. Es ist besonders auffällig, daß Leberstörungen zunächst wenig in Erscheinung treten, da die Blutversorgung der Leber aus dem Pfortaderwurzelgebiet auf Umwegen gesichert wird.

Sieht man sich allerdings die Vorgeschichte der mitgeteilten Veröffentlichungen an, so kehren doch ganz bestimmte und auffällige Angaben mit großer Regelmäßigkeit wieder. Es sind das: Milzschwellung, Bauchwassersucht, Bluterbrechen, Koliken im Oberbauch und in der Nabelgegend, Brucherscheinungen, Schmerzen, die auf Gallensteine oder Wurmfortsatzentzündung zurückgeführt werden. Diese immerhin auffälligen Krankheitserscheinungen können aber viele Jahre zurückliegen. Während sie sich bisweilen nur einmalig oder selten gezeigt haben, werden sie bei anderen als von Zeit zu Zeit wiederkehrend beschrieben. Da, wie man im Schrifttum verfolgen kann, die endgültige Diagnose so selten gestellt wird, weisen wir auf diese mit großer Regelmäßigkeit sich wiederholenden Angaben der Vorgeschichte besonders hin.

Von den hier wiedergegebenen Fällen scheint der erste Fall ziemlich eindeutig zu liegen. Schon die Vorgeschichte hat Beachtenswertes. Der bei seinem Tode 52jährige Mann erkrankte im Alter von 31 Jahren plötzlich mit kolikartigen Schmerzen im Oberbauch, die von geringer Gelbsucht und Fieber begleitet waren. Dann stellte sich Bauchwassersucht ein, die mehrmals punktiert werden mußte. Die Krankheit dauerte 3 Monate und in den folgenden Jahren kehrten von Zeit zu Zeit kolikartige Oberbauchschmerzen wieder. Hier kann man an eine Pfortaderthrombose oder Embolie denken. Der Wurmfortsatz wurde in der End-

hälfte verödet gefunden. Es muß daher eine Wurmfortsatzentzündung als Ursache in Betracht gezogen werden. Die Thrombose der Gekrösevene und des Anfanges des Pfortaderstammes hat offenbar das überwiegende Krankheitsbild gezeitigt. Wir weisen damit schon darauf hin, daß wir für diesen Fall thrombotische Vorgänge als die Ursache des chronischen Pfortaderverschlusses annehmen. Welche Beweise sind dafür anzuführen?

In erster Linie spricht für diese Erklärung schon der Befund an der mündenden Gekröse- und Milzvene. Die hochgradige Wandverdickung und polsterartige zum Teil verkalkte Ausfüllung der Lichtung dieser Gefäße wurde durch kernarme und geschichtete, fast hyaline Gewebsmassen bedingt. Die gegenüberliegende Venenwand der exzentrischen Lichtung zeigte normalen Bau und nichts von allgemeiner Phlebosklerose. Es kann daher mit größter Wahrscheinlichkeit geschlossen werden, soweit Narbenzustände Schlüsse zulassen, daß hier thrombotische Vorgänge vorgelegen haben. Sie reichten noch bis in den Anfangsteil der Pfortader hinein. Nach dem Abgang großer venöser Seitenbahnen stellte sich dann im ganzen Verlauf die Pfortader bis zur Leber als ausgeschaltetes und zusammengefallenes Gefäß dar. Sie ließ sich aber in gewöhnlicher Wandbeschaffenheit mit ihrem Muskelmantel und ihren elastischen Ringschichten auf dem ganzen Wege verfolgen. Einer besonderen Erklärung bedürfen nur die bindegewebigen zunächst noch zellig granulierenden, in der Mitte völlig schwieligen und in der Lebernähe wieder mehr faserigzelligen Pfröpfe, die im Verlaufe des größten Teils des Pfortaderstammes bis zu vollständiger Verödung der Lichtung geführt hatten. Es besteht die Frage, ob es sich um organisierte Thrombose oder um Wucherung der Intima infolge Ausschaltung des Gefäßes handelt. Das letzte ist wohl vorzugsweise in Betracht zu ziehen, obwohl nicht auszuschließen ist, daß restliche Wandthrombose mit auslösend gewirkt haben mag und in dem schwieligen Verschlußpfropf mitbeteiligt war. Sonst erinnerten die Granulationspfröpfe an ähnliche Gebilde, wie wir sie bei Ausschaltung des Blutumlaufs als selbständige Wucherung der Intima erkennen können. Die endgültige Deutung, ob das eine oder das andere vorgelegen hat, ist aber nicht von so großer Bedeutung. Wichtiger erscheint uns, daß man für diesen Fall eine Mißbildung im Bereiche der Pfortader im Leberstiel mit Sicherheit ausschalten kann. Abgesehen von den im Anfang des Leberstiels die Pfortader begleitenden sehr starken, unregelmäßig erweiterten venösen Seitenbahnen und von einem reichlichen venösen Netz im Leberhilus, ist nichts von kavernomartigen Bildungen in Begleitung der Pfortader zu finden gewesen. Die Erhaltung aller Wandschichten von der Gekröseursprungsstelle bis in die Leber hinein spricht schon dafür, daß der Verschluß nicht durch eine kavernomartige Aufteilung der Pfortader, sondern nur durch Vorgänge in ihrer Lichtung bedingt wurde.

Deshalb sei diesem Fall der zweite gegenübergestellt. Aus der Vorgeschichte des 55jährigen Mannes ist vielleicht das Charakteristischste, daß sie nicht mit irgendwelchen stürmischen Krankheitserscheinungen aufwartet, und daß sich der Mann bis 8 Tage vor seinem Tode immer wohlgefühlt hat. Allerdings ist als bemerkenswert angegeben, daß bei ihm im Jahre 1916 eine „Leukämie" festgestellt worden sein soll. Eine vorgeschlagene operative Entfernung der Milz hat er abgelehnt und wurde deshalb mit Röntgenbestrahlungen der Milz behandelt. Bei seiner letzten Untersuchung im Krankenhause wurde kein leukämischer Blutbefund erhoben, und auch die Obduktion hat nichts von Leukämie ergeben. Es ist also wohl anzunehmen, daß die sicher schon viele Jahre bestehende Milzschwellung die wesentlichste Veranlassung für die Diagnose Leukämie gewesen ist. Man kann daher soviel sagen, daß die Vorgeschichte keinen Anhalt für die Annahme einer früheren Gekröse- und Pfortaderthrombose bietet.

Der vorher gegebene mikroskopische Befund im gesamten Leberstiel dieses Falles spricht nun ebenfalls dagegen, zum mindesten gegen eine primäre Thrombose als Ursache des Krankheitsbildes. Die auch in diesem Falle im Endstamm der Vv. mesenterica und lienalis gefundenen teils verkalkten Intimapolster wurden von uns als phlebosklerotische Veränderungen gedeutet. Einen sicheren Anhalt für organisierte Wandthrombose konnten wir nicht gewinnen. Wenn man nach Abgang der ungewöhnlich weiten sinusartigen venösen Seitenbahnen dem Verlauf der Pfortader selbst durch den gesamten Leberstiel bis weit in den Hilus hinein folgte, ergab sich, daß die Pfortaderwand zunächst noch alle ihre typischen Schichten, vor allem die starke Längsmuskulatur aufwies. Dann änderte sich aber das Bild schnell dahin, daß die Muskelzüge verschwanden und ein zunächst stärkeres, dann immer dünnwandiger werdendes faserig-elastisches Gefäßrohr bis an die Leber heran übrig blieb. Aber auch dieses Rohr zeigt insofern noch Besonderheiten, als es im zweiten Drittel des Stieles durch zahlreiche Verbindungen mit umgebenden kavernösen Sinusräumen in seiner Elastica durchbrochen wurde. Es ist schon gesagt worden, daß leider an dieser Stelle durch Probeschnitte die etwa beweisendsten Abschnitte verlorengegangen sind. Aber die Aufteilung der Pfortader in das sinuöse Gewebe hatte doch in den vorhandenen Serien schon so deutlich eingesetzt, daß man mit dieser Tatsache rechnen konnte. Auch in der Fortsetzung der Reihe fanden sich noch zunächst ausgiebige Verbindungen zum umgebenden Kavernom. Im Gegensatz zu dem zuerst beschriebenen Falle ist das hier erwähnte Kavernomgeflecht des gesamten Leberstiels vom Gekröse bis in den Leberhilus hinein das Auffälligste, und in den im Schrifttum wiedergegebenen Fällen ist auch immer diese eigenartige Kavernombildung die Ursache gewesen, nach seiner Entstehung zu fahnden.

Bei der Bewertung dieser Kavernombildung kommt es schließlich auf die Frage heraus, ob eine Mißbildung bzw. Geschwulst des venösen Gefäßsystems vorgelegen hat, oder ob alle diese venösen Hohlräume als Überschußbildungen durch Seitenbahnen bei Verschluß der Pfortader zustande gekommen sind.

Das Für und Wider soll hier erörtert werden. Zunächst ist es auffällig, daß das als Kavernom der Einfachheit wegen zu bezeichnende Gebilde, wie auch schon in früheren Fällen immer wieder vermerkt wird, eine so große Ausdehnung hat, sich dabei aber ganz innerhalb des Leberstiels hält. Es reichte auch in unserem Falle vom Pankreaskopf bis tief in den Leberhilus hinein und breitete sich in diesem an der Leberunterfläche, aber immer in den Grenzen des besonders dicken Leberstieles, aus. Es liegt also eine Überschußbildung an venösen Gefäßen vor, die deshalb nicht als Seitenbahnbildung anzusprechen ist, weil wir die Seitenbahnen gesondert vor dem Pfortaderverschluß abgehen sehen. Allerdings stehen diese großen Seitenbahnen, wie wir beschrieben haben, in ausgiebiger Verbindung mit dem Kavernom, ehe sie den Leberstiel verlassen. Das Kavernom selbst geht mit weiten Bluträumen in die Leber über, die ohne sichtbare Verdrängungserscheinungen im Randgebiet des Lebergewebes Anschluß an das intrahepatische Lebervenensystem gewinnen. Es wäre demnach der Umweg durch die aufgeteilten kavernösen Hohlräume vom Beginn des Pfortaderstammes bis in die Leber hinein wohl möglich. Aber im Gegensatz zu den außerhalb des Leberstieles verlaufenden Seitenbahnen könnte man hier nur einen funktionell recht ungenügenden Verbindungsweg annehmen, und die Ausdehnung des Kavernoms bis an den Pankreaskopf bedürfte noch besonderer Erklärung. In diesem Falle sind die direkt an die Leber heranziehenden Seitenbahnen längst nicht so ausgesprochen, wie sie in dem vorhergehenden Falle von alter Pfortaderthrombose sich zeigten. Sie treten hier vorwiegend im linken Leberlappen an die Leberkapsel heran, und zwar im Bereiche des Lig. teres und am Zwerchfellansatz. Daneben ziehen noch besondere Bahnen neben dem Kavernom in den Leberhilus hinein.

Unter Beziehung auf die von uns vorher gegebene Schilderung der Wand- und Verlaufsverhältnisse der Pfortader möchten wir daher die Entwicklung des anatomischen Bildes und die Aufgabe der Pfortadersystems etwa folgendermaßen auffassen: Da die Pfortader nur in ihrem Anfangsteil ihre muskulöse Wand besitzt, im Weiterverlauf aber zu einem immer dünner werdenden muskellosen bindegewebig-elastischen Rohr wird, und die fehlenden Muskelschichten auch nicht etwa durch Schwielen- und Narbengewebe in der Umgebung des elastischen Pfortaderrohres als zugrunde gegangen gedacht werden können, scheint zum mindesten eine Unterentwicklung der Pfortader von vornherein bestanden zu haben. Diese Pfortader teilt sich außerhalb der Leber auf eine kurze Strecke in die benachbarten Kavernomräume auf und zieht jenseits dieser

Aufteilungsstelle wieder als Hilusstamm in die Leber hinein, wo sie ihre größeren Verzweigungen bildet. Durch dieses Kavernomgeflecht hindurch, das zu Anfang vielleicht längst nicht so ausgedehnt war, wie es am Ende des Lebens sich darstellte, ist die Leber zunächst gespeist worden. Mit dem Heranwachsen des Individuums und stärkeren Ansprüchen an das Pfortadersystem, vielleicht auch durch krankhafte Einflüsse, genügte die Kavernomeinschaltung der Pfortader nicht mehr, und sie wurde überlastet. Das Kavernom breitete sich unter gleichzeitigem Anschluß an

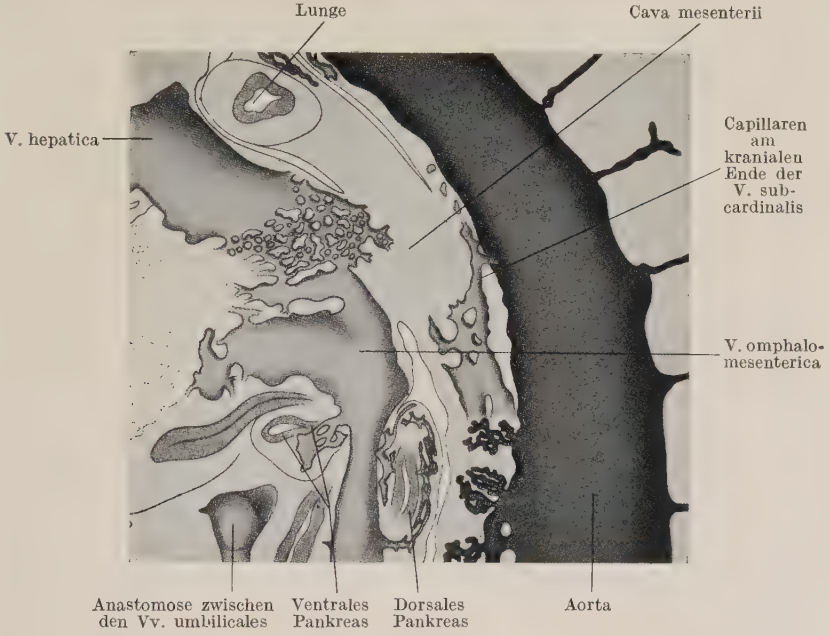

Abb. 5. Schnitt durch einen 8 mm langen Schweineembryo. (Nach *Keibel-Mall*, Handbuch der Entwicklungsgeschichte des Menschen, Fig. 465, S. 662.)

die sich entwickelnden Seitenbahnen innerhalb des Leberstiels immer mehr aus. Durch Druck des Kavernoms auf die schwache Pfortader selbst, vielleicht auch durch Infekt, kam es zu kleinen umschriebenen Wandthrombosen und zu Kollapswucherungen der Intima mit zunehmendem, schließlich völligem Verschluß der Pfortader. Dann haben die Seitenbahnen die Arbeit der Pfortader voll übernehmen müssen. Diese Umschaltung muß mindestens 15 Jahre vor Lebensende, wahrscheinlich aber schon einige Jahre vorher, eingesetzt haben, da damals, wie wir ausgeführt haben, schon wegen großer Milz an Leukämie gedacht wurde, und Milzbestrahlungen verordnet wurden.

Es ist im Schrifttum, um die Annahme einer Mißbildung bzw. angelegten Gefäßgeschwulst zu entkräften, darauf hingewiesen worden,

daß solche Mißbildungen bisher nicht als Zufallsbefund bei Kindern beschrieben worden sind. Wir können diese negative Beweisführung deshalb nicht voll bewerten, weil bei vielen Mißbildungen die Leistung zunächst eine verhältnismäßig genügende sein kann und der Untersucher gar nicht auf sie hingelenkt wird, zumal wenn, wie in solchen Fällen, die Mißbildung nur auf mikroskopischen Schnitten zu entdecken ist und ein Gebiet betrifft, das gewohnheitsgemäß nicht häufig untersucht wird. Wir wissen aber auch von anderen Mißbildungen, daß sie sich erst im Laufe des Lebens bemerkbar machen und dann ebenfalls eine ziemlich charakteristische Lebensbegrenzung zum Gefolge haben. Wir erinnern dabei an die Cystennieren, die, wie *Podgurski* beschrieben hat, ungewöhnlich selten und dann nur zufällig vorzeitig entdeckt werden und erst Krankheitszeichen hervorrufen, wenn das Wachsen der Cysten das Nierengewebe selbst erdrückt oder in den offenbar empfindlichen Nieren sich zusätzliche Krankheiten zeigen. Auch diese Träger von Cystennieren sterben in überwiegender Zahl in dem Zeitraum zwischen 40 und 50 Jahren. Wir sehen also, daß die Ansprüche des Erwachsenenalters und etwa zusätzliche Schädigungen erst allmählich ein sonst noch leistungsfähiges mißgebildetes Organ außer Betrieb setzen können.

Die Entwicklungsgeschichte des Lebervenen- und Pfortadersystems ist eine besonders verwickelte. Wir verweisen im einzelnen auf die Darstellung im Handbuch von „*Keibel* und *Mall*", dem wir das Nähere entnommen haben. Wenn man z. B. die Abbildung Fig. 465 (Seite 662) des 18. Kapitels dieses Handbuches betrachtet, so findet man ungefähr das, was wir hier angenommen haben, allerdings in einem sehr jungen embryonalen Zeitalter. Man sieht den Stamm der Pfortader sich an der Leberanlage im Bereiche des Cavamesenteriums in zahlreiche kleinste Plexus aufteilen und wieder in der V. hepatica communis vereinigen. Aber auch sonst entwickelt sich der Stamm der Pfortader durch verwickelte Anastomosenbildung zwischen den Dottervenen unter gleichzeitiger Verödung von Abschnitten einmal der rechten und dann der linken Dottervene, die zunächst mit der Nabelvene in Verbindung steht, dann aber durch Verödung des anastomotischen Astes nur auf Umwegen zum Ductus venosus Arantii wieder Anschluß an die Lebervenenverzweigungen gewinnt. Diese verwickelten Vorgänge lassen die Möglichkeit zu, daß Mißbildungen verwickelte venöse Gefäßbahnen im Endteil der Pfortader zeitigen könnten.

Die zuerst von *Pick* gegebene Deutung, daß angiomatöse Geschwulstbildung das Wahrscheinlichere sei, ist auch für diesen Fall nicht ohne weiteres von der Hand zu weisen. Kavernomartige Mißbildungen und phlebogenes Kavernom werden kaum immer voneinander getrennt werden können. In dem *Pick*schen Falle lagen die Dinge insofern aber anders, als dort die Pfortader vollständig verschwunden war, während sie bei uns in dem beschriebenen Zustand doch auf dem ganzen Wege

verfolgt werden konnte. Das, was wir als Aufteilung der Pfortader in das Hämangiom angesprochen haben, würde, wenn wir der Ansicht von *Pick* beitreten, so zu deuten sein, daß hier nur an ganz umschriebener Stelle durch Einwucherung des Hämangioms der Pfortaderstamm aufgeteilt wurde. Wir möchten deshalb aber von dieser Deutung abrücken, weil, trotz der Durchbrechung der Pfortaderelastica mit Öffnung in die umgebenden Kavernomräume hinein, immer doch der eigentliche elastische Pfortaderring als Abgrenzung der früheren Pfortaderrichtung zu verfolgen war. Auch in unserem Falle blieben übrigens die sehr zahlreichen Nervenstämme mit ihren Scheiden im Verlauf durch den Leberstiel völlig unberührt und zeigten nichts von Druckschädigung. Nur einige Lymphknoten wurden durch hämangiomatöse Räume mehr oder weniger aufgeteilt.

Trotz der Untersuchung in Schnittreihen haben wir nicht genügend Unterlagen bekommen, um die letzte Entscheidung treffen zu können. Nur so viel glauben wir gerade über den letzten Fall sagen zu können, daß eine primäre Thrombose der Pfortader mit kavernöser Seitenbahnenbildung uns nicht wahrscheinlich ist, und daß eine Mißbildung des portalen Venensystems am meisten in Betracht zu ziehen sein wird.

Schrifttum.

Ausführliche Literaturangabe in der Arbeit von *Falkenberg:* Virchows Arch. **268**, H. 3 (1928).

Beitzke: Über einen Fall von kavernöser Umwandlung der Pfortader. Charité-Ann. **1910**. — *van Creveld-Levy:* Cavernous malformation about the portal vein. Amer. J. Dis. Child. **1931**. — *Ehrenteil:* Zur Kenntnis der kavernomähnlichen Bildungen am Leberhilus. Wien. med. Wschr. **1925**. — *Emmerich:* Die kavernöse Umwandlung der Pfortader. Frankf. Z. Path. **1912**. — *Falkenberg:* Beitrag zur Kenntnis der chronischen Pfortaderverlegung. Virchows Arch. **1928**. — *Groß:* 2 Fälle von chronischer Verlegung der Pfortader. Frankf. Z. Path. **1926**. — *Hart:* Über die kavernöse Umwandlung der Pfortader. Berl. klin. Wschr. **1913**. — *de Josselin de Jong:* Über die Folgen der Thrombose im Gebiet des Pfortadersystems. Mitt. Grenzgeb. Med. u. Chir. **1912**. — *Kaspar:* Beiträge zur Kenntnis des Verschlusses im Pfortaderstamm. Dtsch. Z. Chir. **1920**. — *Keibel-Mall:* Handbuch der Entwicklungsgeschichte des Menschen. Leipzig 1910. — *Koebrich:* Ein Fall von kavernöser Umwandlung der Pfortader. Inaug.-Diss. Kiel 1903. — *Kuhr:* Zur Kenntnis der Pfortaderobliteration. Mitt. Grenzgeb. Med. u. Chir. **1924**. — *Loeb:* Über 2 bemerkenswerte Fälle von Pfortaderthrombose. Inaug.-Diss. Bonn 1909. *Martin:* Obliteration de la veine porte avec transformation caverneuse. Schweiz. med. Wschr. **1930**. — *Meyer:* Über die kavernöse Umwandlung der Pfortader. Med. Klin. **1920**. — *Pick:* Über totale hämangiomatöse Obliteration des Pfortaderstammes. Virchows Arch. **1909**. — *Podgurski:* Cystennieren und vasculär-renale Insuffizienz. Z. exper. Med. **1930**. — *Risel:* Ein Beitrag zur thrombotischen Obliteration und kavernösen Umwandlung der Pfortader. Dtsch. med. Wschr. **1909**. *Versé:* Über die kavernöse Umwandlung des periportalen Gewebes. Beitr. path. Anat. **1910**.

Lebenslauf.

Ich, Erwin Hermann Fleischhauer, wurde am 20. Oktober 1906 als Sohn des Sanitätssergeanten Hermann Fleichhauer in Lemsdorf-Magdeburg geboren. Dort wurde ich im April 1913 in die Bürgerschule eingeschult. Vom Juni 1913 bis April 1925 besuchte ich das Schiller-Gymnasium in Charlottenburg, das ich mit dem Abiturientenzeugnis verließ. Ich studierte an den Universitäten Berlin und Freiburg. Im März 1927 bestand ich das ärztliche Vorexamen, im Dezember 1930 das medizinische Staatsexamen in Berlin. Während des praktischen Jahres war ich an der I. Inneren Abteilung (Dir,: Prof. Umber) und am Pathologischen Institut (Dir.: Prof. Koch) des Krankenhauses Berlin-Westend tätig. Seit Dezember 1931 bin ich Assistent am Pathologischen Institut des Krankenhauses Westend.